開業医医療研究会報告

腰椎椎間板ヘルニア
：硬膜外ブロック注射とレーザー治療

加藤芳正
カナレサージカルクリニック

はじめに

10年前に診療所を開設して以来外来に訪れる患者さんの中で腰痛疾患、特に腰椎椎間板ヘルニアで苦しんでいる人が意外に多いことに気付いた。そこで腰痛を主訴として来院した当院の患者の昨年１年間の統計を出してみた。年齢分布は50歳代をピークに働き盛りに多い傾向を示し、また疾患別では原因のはっきりしないいわゆる腰痛症が一番多く、次に多いのが椎間板ヘルニアであった（図１）。これらは大体全国的な統計と一致している。

以前より私は、椎間板ヘルニアに対して硬膜外ブロック注射を中心とした保存療法を積極的に行い、良好な治療成績を上げてきたが、それでもやはり治らない症例があった。そこで切らずに治す何か良い方法はないかと考え、1995年よりレーザー治療に取り組んだ。正式には経皮的レーザー椎間板減圧術と言っている。そして1997年レーザー治療の詳細についてホームページで紹介したところ全国から問い合わせがあり、現在までに96症例にレーザー治療を施行した。ところがこれらの症例を経験する内に、当院へ来院するまでの治療経過に共通する問題点があるのに気付いた。

それは大きく分けて治療をする医師側の問題点と、治療を受ける患者さん側の問題点に分けることができる。

まず医師側の問題点であるが、診断がいまひとつ不十分な場合がある。たとえばヘルニアなのか脊柱管狭窄症なのか、また分離や辷りが合併していないかなどである。脊柱管狭窄症だとあきらめている症例の中には、ヘルニアによる症状である

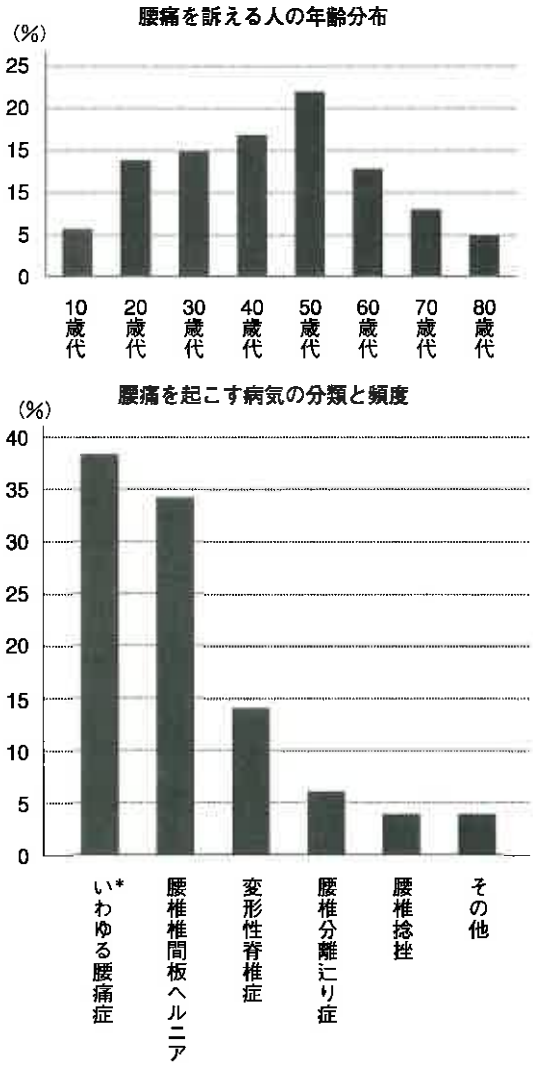

＊原因のはっきりしない腰痛症が一番多い。ほとんどは慢性的な痛みで、日頃の運動不足が原因していることが多い。

図１　腰痛症の統計

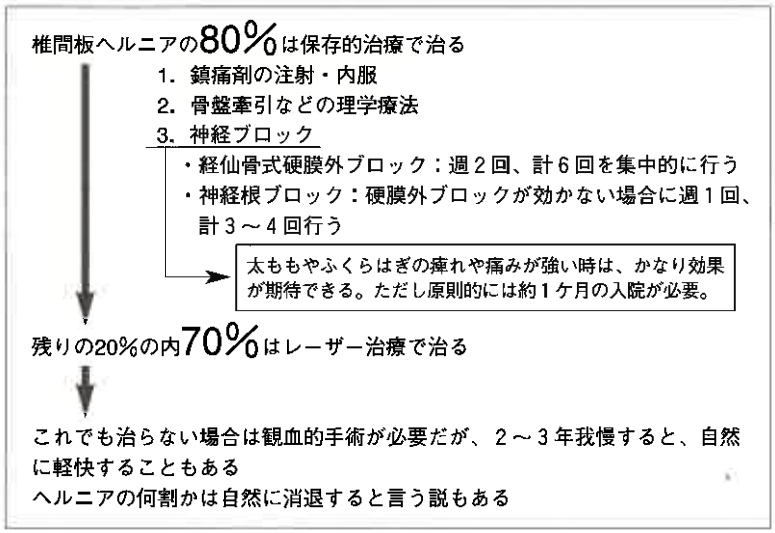

図２

こともあり、また逆にヘルニアの症状だと思っている中には脊柱管狭窄症の症例もある。いずれにしても、これらを的確に診断するにはMRI検査を積極的に行う必要がある。

次にヘルニアについての治療説明が十分なされていないことである。漫然と鎮痛剤を投薬していたり、骨盤牽引をしていたりでなかなか快方に向かわず、患者さんの不安が解消されていないことでである。十分治療経過について説明し、入院の必要性や気長に治療することが必要であることを説明すればやがては快方に向かうと考えている。

３番目に非常に効果が期待できる神経ブロック注射が意外と行われていないこと。私はこの点を特に強調したいと思っている。

４番目に、ある程度症状が改善した後の再発予防である筋力トレーニングがほとんどなされていない。ヘルニアの治療はただ痛みを改善すれば良いというものではなく、再発をいかに防ぐかが大切なのである。最後に神経ブロックを含めた保存療法を十分行わず、観血的手術を勧める傾向にある。以上の５点である。

次に患者側の問題点であるが、一般的に注射や薬が嫌いな方が多いため、なかなか炎症が引かない。そして病状から言って入院治療が必要な場合でも、社会的要因のため痛くても安静が保てないことが多いと言うことである。また症状の改善が思わしくなく、観血的手術を勧められると一層不安が強くなり、いろいろな病院を転々としたり、針、整体などで治そうとするため、結局何ケ月もの間にこじらせてしまっているのが現状であろう。

私が特に強調したいのは、やはりまずヘルニアが発生したら短期間に集中的に治療をすることが必要であるということ。

今までの経験でヘルニアの80%は保存的治療で症状の軽快が得られると考えている（**図２**）。特に神経ブロックは硬膜外ブロック注射を週２回、合計６回から最高８回行うことが必要だが、ほとんどの施設では１回か２回くらいで終わってしまっているようだ。硬膜外ブロックが効果がない場合、意外と神経根ブロックが威力を発揮している。そしてこれらの保存療法でなお治らない場合に、私どもの施設ではレーザー治療を行っている。それでも治らない場合は、最終的には観血的手術を選択せざるを得ないが、最後の最後の手段であると考えている。

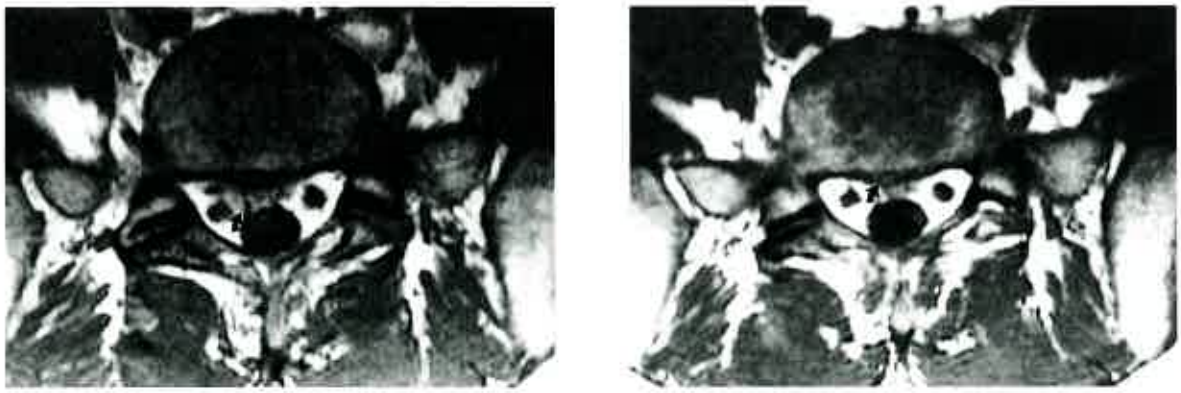

図3　レーザー治療前(左)とレーザー治療後(右)

レーザー治療の実際

レーザー治療について説明する。

観血的手術は神経のまわりを切っていくため、術後に神経周囲の癒着が起こり、これが痛みや痺れの原因になる。また手術をしても再発の可能性は否定できない。現に私は術後の再発の症例を多く経験している。それに比べレーザー治療は癒着や神経損傷の危険がなく、極めて簡単な手技で施行でき、しかも再発すれば何回でも施行できる利点がある。

私はレーザー治療で、すべてのヘルニアを治そうとは考えていない。従来、観血的手術に移行したであろう症例のいくらかでも、レーザー治療により手術を回避できれば十分と考えている。

レーザー治療の適応は現在のところ次のように考えている。まず神経ブロックを含めた保存療法を十分行ったが、改善が得られない症例。2番目に、単なる腰痛だけでなく、下肢への放散痛や痺れなどの神経根症状を伴っていること。3番目に、変形性脊椎症や辷り症などヘルニア以外の要素がないこと。4番目に年齢が60歳以下であること。5番目に、MRI検査にてヘルニアタイプがSQ型でないこと。以上の5点である。特に2番目の条件である神経根の圧迫症状がなく腰痛だけの場合は、筋肉性の腰痛の要素も含まれているため、レーザー治療だけではすっきり治らないことが多いようである。

次に実際の治療計画ですが、1泊2日を標準としている。レーザー治療そのものは準備も含めて約40分で終了する。治療後は熱損傷による腰痛が出現するが、耐えられないほどのものではなく、通常翌日普通に歩行して退院されていく。

症　例

レーザー治療をしても基本的にヘルニアがへこむわけではないが、MRIの追跡にて実際にヘルニアが消失もしくは縮小した症例を3例経験致した。

○症例1．26歳　男性

2年前椎間板ヘルニアの診断。今回再発、右腰から下肢への放散痛と痺れがあり、歩行困難を訴えていたため入院治療を勧めたが、社会的事情により通院治療で硬膜外ブロック注射などを施行した。しかし右坐骨神経の圧迫症状に改善が見られずレーザー治療を行った。治療直後より症状の改善が認められ、7ケ月後のMRIにてヘルニア塊の消失を確認した（**図3**）。1年以上経過した現在症状は全くない。

○症例2．64歳　男性

2ケ月前より左下肢への放散痛出現。通院にて鎮痛剤の注射、内服、骨盤牽引などの理学療法を行うも効果なく、むしろ悪化傾向で歩行困難となったため入院した。その後硬膜外ブロック注射を週2回、合計6回施行したが全く効果がなかった。

図４　レーザー治療前（左）とレーザー治療後（右）

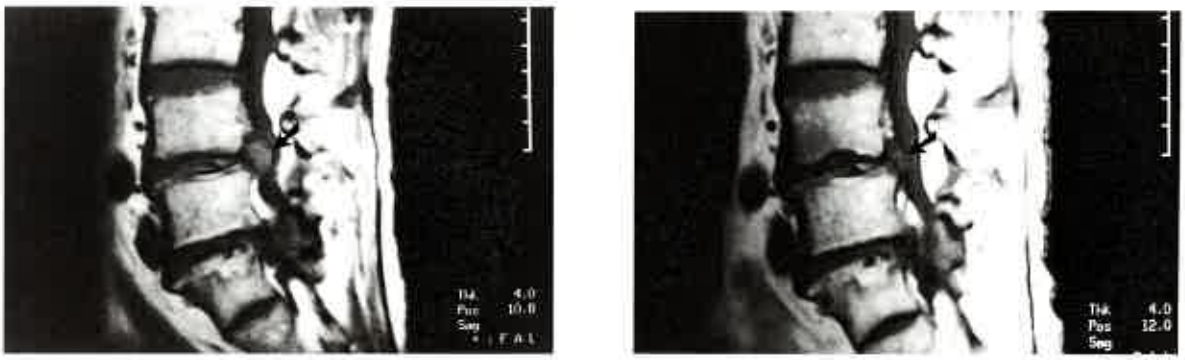

図５　レーザー治療前（左）とレーザー治療後（右）

この症例は脊柱管の狭窄が著明であり、年齢的にも60歳を超えていたためレーザー治療の効果に疑問があったが、持病に心房細動がありなるべく観血的手術を避けたいとの意向があり、またMRIの所見からヘルニアは１ケ所であり、ここに起因する症状であることは間違いないと判断しレーザー治療を施行した。治療直後より歩行困難が改善し、１年以上経過した現在多少の痺れは残っているものの左下肢への放散痛は全くない。またMRIにてヘルニア塊の消失が確認された（図４）。

○症例３．67歳　男性

以前より腰痛はあったが５ケ月前より増強し、両下肢の痺れと痛みのため歩行困難となった。観血的手術を勧められるも保存療法を希望し、神経ブロック注射を受けたが、全く症状の改善が得られず当院を紹介され来院した。67歳と高齢であり、やや脊柱管の狭窄もあるためレーザー治療の適応があるかどうか迷ったが、MRIにてヘルニアがL４-５の１ケ所に限られ、現在の症状がこのヘルニアに起因していることは間違いないと判断しレーザー治療を施行した。治療直後より両下肢の痺れと痛みが改善し、普通に歩行できるようになった。１年以上経過した現在症状はほとんどない。またMRIにてヘルニア塊の著明な縮小を確認した（図５）。

レーザー治療後の経過

レーザー治療後の典型的な経過について、治療を受けた患者さん自身が作成した経過表について説明する。

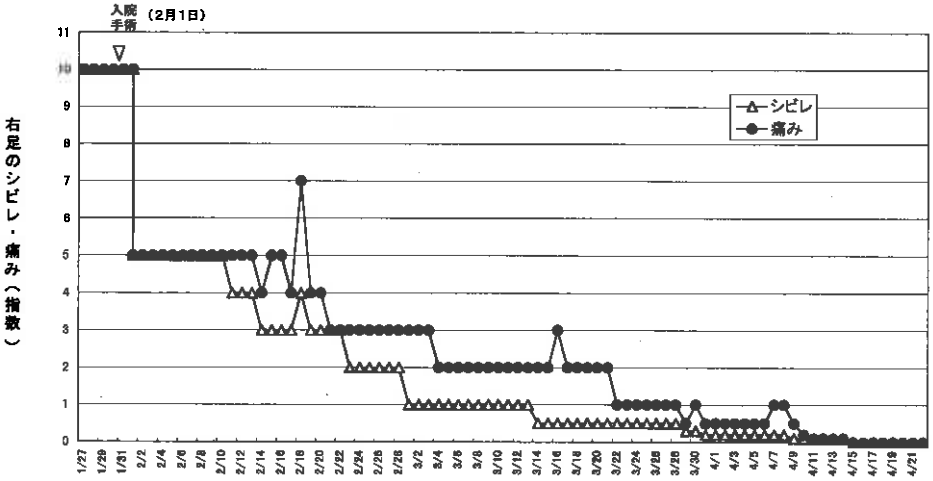

図6　ヘルニアLDD手術前後の痛みとシビレの推移（1999年1月～4月）
術前の指数を10とした（100m以上歩行困難な状態）

症例は50歳男性で、2年前より腰痛があり、右下肢への放散痛と痺れのため歩行も困難であった。保存療法が全く効果なくレーザー治療を施行した。最初の痛みや痺れを10としたペインスコアで表示しているが、治療直後に症状が半分となり、その後3ケ月をかけて徐々に改善し最終的に100%改善した（**図6**）。

まとめ

椎間板ヘルニアの治療で大切なことは、症状が出たらなるべく早い時期に短期間で集中的に治療することである。そのためには硬膜外ブロック注射を積極的に行い、また患者さんも協力して安静を保つように努力しなければならない。そして症状が軽快した後は背筋、腹筋などの筋力トレーニングを十分行い、再発予防に努めることである。また保存療法で症状の改善が得られない場合は、観血的手術を受ける前に、ぜひ安全かつ簡単なレーザー治療を受けて頂きたいと思う。