総　説

# 胃癌の早期発見のためのX線検査の役割
## －とくに胃スキルスの早期発見をめざして－

新海眞行*

胃X線検査・二重造影法の開発と胃集団検診の普及により、1960年代に全国各地で多数の早期胃癌の発見報告を見るに至った。

内視鏡検査の改良・進歩によって、X線検査との併用で、1cm以下の小胃癌及び5mm以下の微小胃癌の発見は、1970年代後半になってからである。

1980年代より、内視鏡重視の上部消化管検査によって、色調の変化で病変を捉え、胃生検によって質的診断がなされ、1cm前後の小さな胃癌は、内視鏡的粘膜切除術（EMR）が盛んに行われるようになった。

近年、X線検査の不必要論が出ている。

きれいに描出されたX線像は、内視鏡下でのインジゴカルミン色素撒布像、切除胃半固定標本の病変像と一致することは、X線精密検査で、X線診断に情熱を傾けX線診断の真髄を知る医師はよく理解している。

胃X線検査で大切なことは、二重造影法では、空気量の少ないものと、中等量のもの、時に過伸展のX線像を適宜使い分ける柔軟な検査態度を必要とする。透視下で異常所見を読みとる診断力を養うことも大切である。

圧迫可能範囲内に病変がある場合、良い圧迫像が撮られるならば、存在診断のみでなく、質的診断及び量的診断も可能となる。

＊新海眞行内科（半田市）

胃癌は、発育進展の違いのある分化型と未分化型の二つの癌に分類される。

隆起した癌病変は、殆ど分化型癌で、未分化型癌は極めて稀である。

陥凹型1cm前後の分化型粘膜内癌は、EMRで治療できる。

食道の粘膜内癌、噴門部の小さな分化型粘膜内癌など、EMRで完治可能となったことは、大変喜ばしいことである。

未分化型胃癌では、たとえ1cm以下の小さな粘膜内癌でも、EMRを行うべきではない症例が多い。

胃スキルスの早期発見症例は、胃切除すべきと考える。

分化型胃癌には、多発癌の多いことはよく知られている。検査態度は慎重にして柔軟な思考でなされるべきと考える。

X線検査の重要性を示す症例のX線像を呈示し、説明を加える。

重複早期胃癌（図1・2・3）、胃体中部前壁の分化型Ⅱc（図4）、胃体中部前壁の未分化型Ⅱc（図5・6）、胃体下部大彎側のⅡc＋Ⅲ型早期胃癌（図7・8・9）、噴門部前壁の未分化型Ⅱc（図10）、胃体中部大彎側前壁寄りの小さな未分化型Ⅱc（図11）の症例を、これから呈示する。

### 症例1：重複早期胃癌（図1・2・3）

59歳の女性、空腹時心窩部痛を主訴。

胃X線検査透視中に、前庭部前壁にⅡa＋Ⅱc型

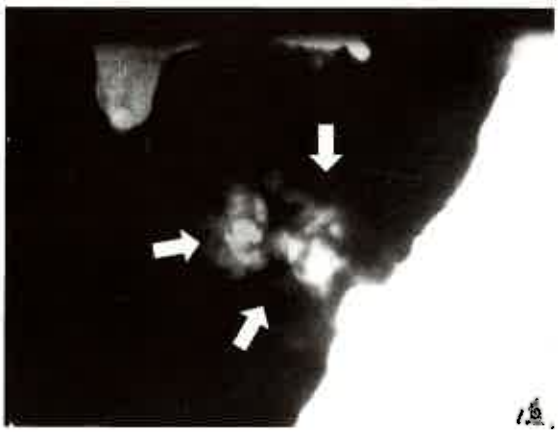

図１　腹臥位圧迫像（症例１）

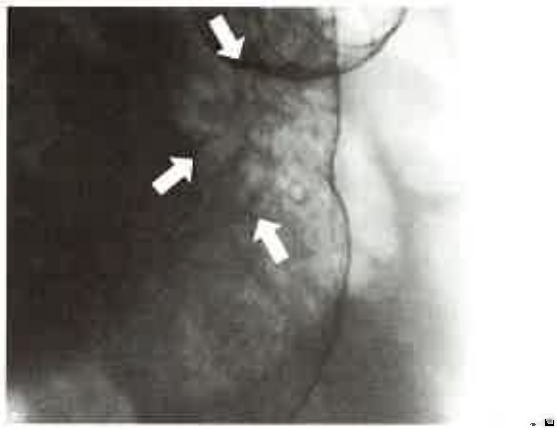

図２　腹臥位二重造影像（症例１）

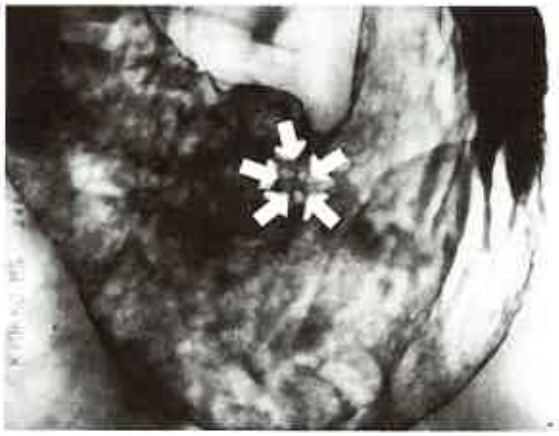

図３　仰臥位二重造影像（症例１）

早期癌と思われる病変を腹臥位圧迫像（図１、病変部に矢印）で拾い上げた。

入院精査のＸ線精密検査、腹臥位二重造影像（図２、矢印）には、胃小区をきめ細かく描出でき、癌部と非癌部との境界は鮮明である。Ⅱa＋Ⅱc型の早期胃癌と術前診断できた。

ルーチンＸ線検査時に、前庭部前壁の病変を拾い上げることができたが、Ｘ線透視撮影後の読影時に、胃角部後壁に限局した異常胃小区を指摘でき、仰臥位二重造影像（図３、矢印）は精密検査で描出されたＸ線像である。

胃角部後壁に限局した異常胃小区間の溝状陰影が描出され、微小Ⅱcと Ｘ線診断した。

胃内視鏡検査で、前庭部前壁の病変からは、胃生検グループⅤ（胃癌）と確定診断がなされた。胃角部後壁病変は、内視鏡下で存在を確認できなかった。Ｘ線像から微小Ⅱcと診断した病変は、胃切除後の標本切り出しを慎重に行い、病理組織診断で、最大径４mmの分化型粘膜内癌が認められ、微小Ⅱcと総合診断できた。

胃Ｘ線検査では、透視中の観察はきわめて大切で、透視撮影後の読影も慎重でなければならない。この症例は、Ｘ線の強さ、とくに胃透視中の観察力の大切さを教えてくれた。

29年前の症例である。

**症例２：胃体中部前壁の分化型Ⅱc（図４）**

68歳の女性、吐血で入院。

胃角部に線状潰瘍を認める嚢状胃。

腹臥位粘膜像は、工夫を加えたフトン圧迫で、胃体中部前壁の異常所見（矢印）を描出できた。図４のＸ線像の右側にその粘膜像、造影剤量を増やし、腹臥位圧迫像（図４の左側）で、花弁状隆起にとり囲まれた不整陥凹が描出でき、分化型Ⅱc（粘膜内癌）の所見である。矢印は線状潰瘍を示す。

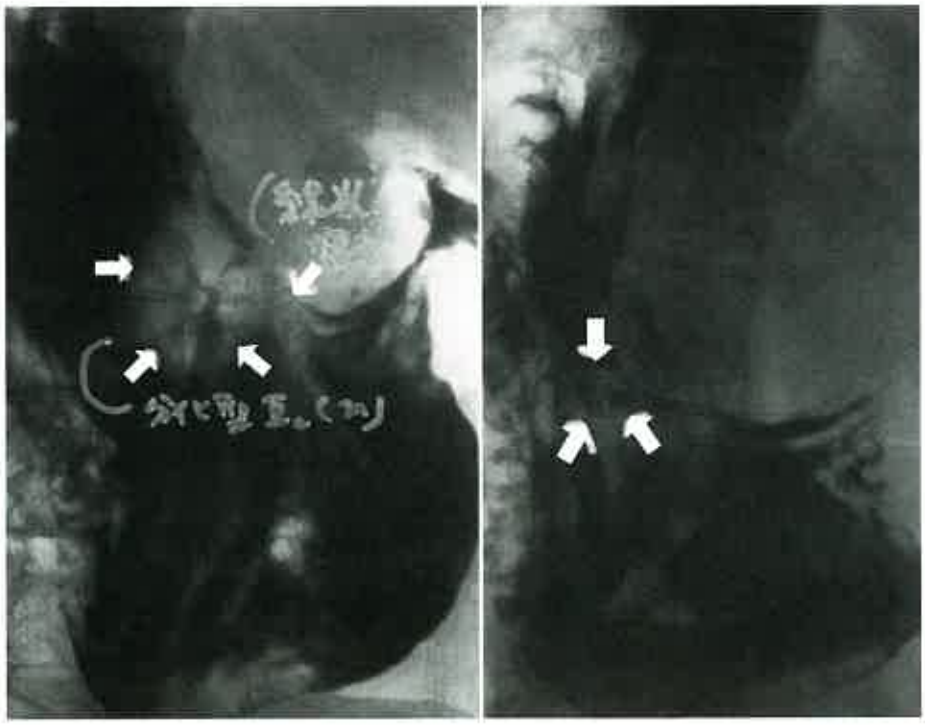

**図４　腹臥位粘膜像と圧迫像（症例２）**

ⅡcのＸ線像の場合、分化型癌では陥凹は滑らかで浅い。未分化型癌では、陥凹は深く、陥凹面には大小不揃いの顆粒像を浮べたり、網目様の異常胃小区を示したりする。

分化型と未分化型との胃癌では、発育進展に違いがある。

そこで、未分化型前壁のⅡc症例を呈示する。

**症例３：胃体中部前壁の未分化型Ⅱc（図５・６）**

33歳の女性、胃検診の仰臥位二重造影像（図５）に、ring shadow（写し絵像：矢印）として、存在診断がなされている。

入院精査時の腹臥位二重造影像（図６）に、陥凹面には大小不揃いの顆粒像が描出され、陥凹に向かって集中する粘膜襞の先端には、虫食い像、ペン先様やせ像の所見がみられる。

胃体中部前壁の分化型と未分化型のⅡcのＸ線像の違いを、症例２と症例３に示した。

**症例４：胃体下部大彎Ⅱc＋Ⅲ型の早期胃癌（図７・８・９）**

59歳の女性、空腹時心窩部痛を主訴

ルーチンＸ線検査で、腹臥位フトン圧迫にて、胃体下部前壁に粘膜襞の集中を認める陥凹性病変と前庭部に多発性のポリープの存在診断ができた。入院時Ｘ線精査で、腹臥位二重造影に、潰瘍に向って集中する粘膜襞の先端の階段状やせ、ペン先様やせを呈し、陥凹面には大小不揃いの顆粒像を描出できた。腹臥位二重造影像（図７）は、胃体下部前壁のⅡc＋Ⅲを、その詳細を図8で描出した。

頭低位にして、左側臥位に近い体位で撮られたＸ線像（図９）では、Ｘ線装置による幾何学的ボケ像は多少みられるものの、陥凹面に大小不揃いの顆粒を浮かべ、陥凹をとり囲む陥凹型早期胃癌の正面像が得られた（矢印）。

大彎側の病変の正面描出には、胃体上部では半

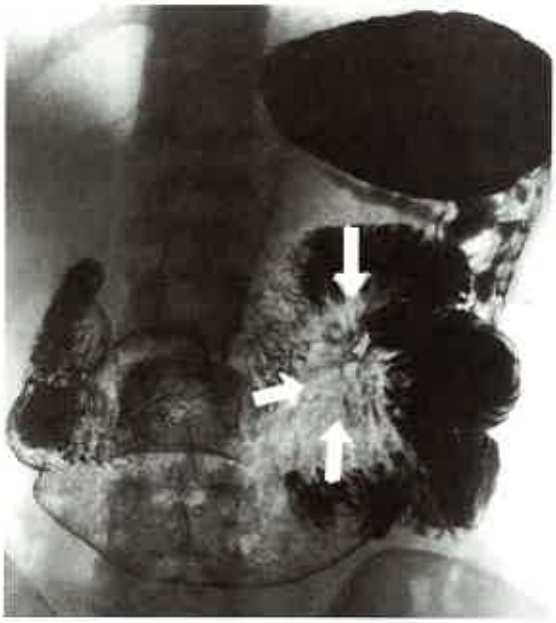

図５　仰臥位二重造影像（症例３）

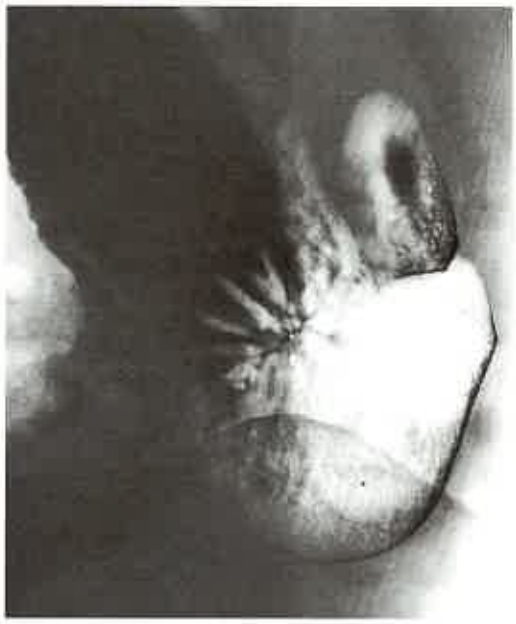

図６　腹臥位二重造影像（症例３）

立位又は立位で、胃体中下部では頭低位で、いずれも左側臥位二重造影法でなされるのが原則である。

この症例は、胃底腺領域に発生したⅡcが、悪性サイクルをくり返し、潰瘍形成されたところを捉えたと思う。

$H_2$ブロッカー、P.P.Iの出現により、Ⅱc＋Ⅲ型の早期胃癌の切除胃標本はみられなくなっている。手術時に潰瘍が瘢痕化又は消失しているからである。

胃スキルスの早期発見は、胃底腺領域に発生した小さな未分化型Ⅱcをより早く拾い上げることである。ここで、噴門部陥凹型早期胃癌のなかで、発見頻度の極めて少ない噴門部前壁のⅡcのＸ線像を呈示する。

**症例５：噴門部前壁の未分化型Ⅱc（図10）**

50歳の男性、空腹時心窩部痛を主訴

噴門部前壁のＸ線検査は、二重造影でなされるが、存在診断は極めて難しい。

右側臥位二重造影像と腹臥位二重造影像で撮影するのが原則である。

半立位右側臥位二重造影像（図10）で矢印を示した噴門部前壁に、陥凹の深い大小不揃いの顆粒像を認める未分化型Ⅱc（印環細胞癌、深達度、m）を描出した。胃全剔術が行われた。

**症例６：胃体中部前壁大彎側寄りの小さな未分化型Ⅱc（図11）**

38歳の男性、主訴は空腹時で心窩部痛

瀑状胃で胃体中部前壁大彎側の小さな未分化IIcＸ線描出は、大変難しいといえる。

立位で腹臥位第２斜位方向ほぼ側面に近い体位で撮影された二重造影像（図11）で、最大径８mmの未分化型Ⅱc（矢印）を描出できた。

このような体位で撮影されたＸ線像は、消化管疾患専門書でも見かけたことがない。

小さな未分化型Ⅱcは、胃体中部前壁大彎側寄りの粘膜襞を横断する溝状陰影の所見がＸ線像（図11）の中央にみられる。

図７　腹臥位二重造影像（症例４）

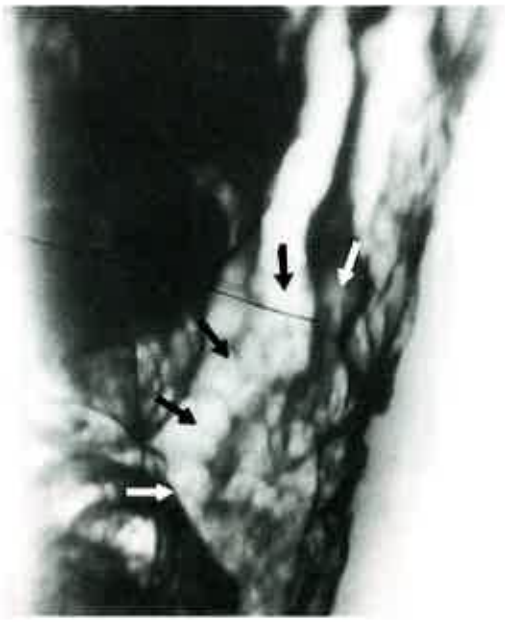

図９　左側臥位二重造影像（症例４）

図８　腹臥位二重造影像（症例４）

胃スキルスの早期発見症例である。

胃スキルスの早期発見の課題を解明するための貴重な症例と考える。

症例１の重複早期胃癌の微小Ⅱcは、切除胃標本の切り出しに、病理医の協力によって確定、総合診断できた。

Ｘ線検査する医師、内視鏡検査する医師、外科医、病理医との協力態勢の大切さを示す症例である。

症例２の胃体中部前壁の分化型Ⅱcは、術後潰瘍瘢痕と病理組織診断されたが、再度、臨床医の注文で、病理医が素直に分化型Ⅱcの粘膜内癌と訂正診断した症例である。

ここで、私の心苦しい胃スキルスに関しての体験談を披露させていただく。

1999年、二人の胃スキルス患者の胃全剔術で悩んだ。

胃Ｘ線診断で、胃スキルスと診断した70歳と30歳の男性の患者の外科的手術がなされた。

70歳の患者の場合、胃Ｘ線診断は進行した胃スキルス、入院後３回の胃生検で癌細胞陰性であった。ところが、手術（胃全剔）後の病理組織診断は、進行した典型的胃スキルスであった。30歳の患者は、胃Ｘ線検査で胃スキルスの早期発見と考

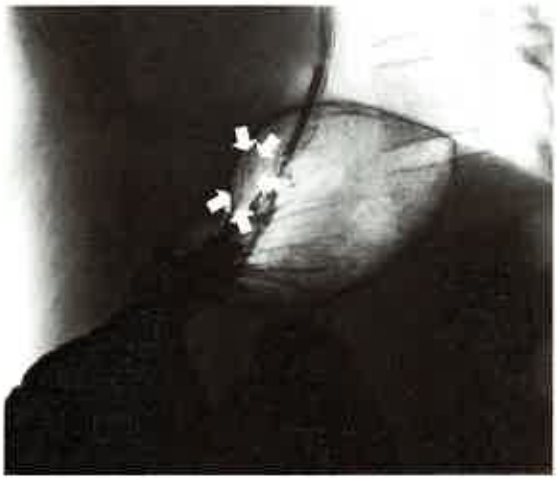

図10　右側臥位二重造影像（症例５）

図11　腹臥位二重造影像（症例６）

え、胃生検施行した。３個のうち２個は印環細胞癌であった。大学病院へ紹介した。入院して胃生検EMRを２回行い、癌細胞陰性の結果であった。厳重経過観察との結論がでた。患者の納得をえて、なんとか手術していただいた。手術後、EMR施行部位中心の切り出しでは、癌は存在しないようだとの報告を得た。胃切除標本を慎重に検討すると、EMR部位より３cm位上方の胃体中部後壁大彎側寄りに、粘膜襞を横断する溝状不整びらんを指摘でき、切り出し病理組織診断で、粘膜内の印環細胞癌、胃スキルスの早期発見であった。胃内視鏡観察の向上を願う。

Ｘ線と内視鏡は、車の両輪と考える。

近年、癌がより早期に診断され切除されるため、癌の発育進展、言い方を変えれば、胃癌の一生のうちのある長い期間を同一症例で観察できる例は、極めて少なくなっている。

胃癌の発育進展経過のうち、さらに早期の粘膜像の変化、小胃癌及び微小胃癌の動向、異型上皮の癌化の問題、胃スキルスの発育進展など胃癌の発生と発育など、今後、解明のために研究は急を要する。

拾い上げ診断、質的診断で多くの教訓を与えてくれた症例を中心に、そのＸ線像を呈示し、私見を述べた。

消化管疾患診断学を志す若い医師に、専門医が積極的に参加する教育の場をつくる努力を必要とする。

胃スキルスの早期発見のヒントを与えてくれる具体的な３症例について述べる。

１例目は、15年前の症例である。

短期間に３人の医師が、同じ患者を胃Ｘ線検査をしているが、一人の医師のみが、胃体上部大彎に小さな未分化型ⅡcのＸ線像を描出し得た。二人の内視鏡専門医が観察したが、病変の確認もできなかった。

切除胃標本を眺めると、その症例に関わったすべての医師が、小さな未分化型Ⅱcを確認できた。

２例目は、胃体部後壁の粘膜襞の集中を伴わない小さな未分化型Ⅱcの症例で、空気少量の仰臥位二重造影像と立位圧迫像ルーチンＸ線検査で発見でき、内視鏡下の胃生検で、印環細胞癌と診断でき、病院へ手術依頼の紹介をした。勉学のため消化器内科医が、胃内視鏡検査を行ったが、病変の確認ができなかった。手術がなされ、切除胃生標本を内科医、外科医がよく眺めても、病変の存在部位を確認できなかった。未分化型Ⅱcと診断

した紹介医のみは病変を指摘でき、病理医にその部位の切り出しをお願いした。病理組織診断は、未分化型の粘膜内癌であった。

3例目は、若い男性の胃スキルスの患者である。胃体中部後壁大彎寄りの小さなⅡcを発見し、胃生検で印環細胞癌と診断できた。紹介医は、X線、内視鏡による総合診断で未分化型Ⅱcとして、大病院へ紹介した。

3ヶ月間に3回の内視鏡による精査が行われたが、癌病巣の確認もできなかった。むろん、外科医は手術を拒否し、厳重な経過観察との結論がでた。紹介医の熱意で、同病院外科で手術が行われた。

胃スキルスの早期発見をいくつか経験している医師には、粘膜襞を溝状に横断する小さな未分化型Ⅱcを、切除胃標本のなかから、簡単に指摘できる。冒険とも思える貴重な経験ができたのは幸いであるが、今、喜んでいる時ではない。

消化管癌の早期発見をめざして、X線内視鏡などの検査に情熱を傾ける若い医師に、専門医が共に学ぶ教育の場づくりを急がなければならないと痛感している。

胃スキルスの早期発見には、X線検査は重要な役割を持つと考える。

X線像、内視鏡像、切除胃標本との対比は、形態学疾患の診断には、不可欠である。

胃癌をより早く発見するために、とくに胃スキルスの早期発見には、X線検査の役割は重要で、病変を忠実にきれいに描出するX線像を撮影することが大切で、透視力を高め、すぐれた読影力を身につけたいと考える。

早期胃癌、とくに胃スキルスの早期発見のためには胃X検査は重要な役割を持つことを強調した。

(稿を終えるにあたって、平成6年12月29日、天に召された胃X線二重造影法を開発された白壁彦夫先生から、胃X線検査の神髄を語り続けよとの励ましの声が聞こえてくるような気がする。

昭和40年、半田病院で、胃X線検査を教えて下さり、1年前に天国へと旅立たれた恩師、森孝先生に深謝いたします。)

## 〔文　献〕

1) 中村恭一：胃癌の構造．医学書院，1982.
2) 新海眞行　他：胃体部大彎側Ⅱc＋Ⅲ型の早期胃癌の1例．胃と腸　7(3)：78-80，1972.
3) 新海眞行　他：重複早期胃癌の1例．胃と腸　8(2)：97-106，1973.
4) 新海眞行　他：Fornix大彎の比較的小さな陥凹性胃癌の1例．胃と腸　8(7)：89-96，1973.
5) 新海眞行　他：線状潰瘍に合併した胃体中部前壁の小さなⅡc＋Ⅲ型早期胃癌の1例．胃と腸　8(8)：91-99，1973.
6) 新海眞行：胃X線で，ここまで写せる重複小胃癌．胃と腸　26(9)：1078-1079，1991.
7) 新海眞行：夫婦揃って小胃癌．胃と腸　26(10)：1208，1991.
8) 新海眞行　他：瀑状胃の胃体中部大彎前壁寄りの小さな未分化型Ⅱc－胃スキルス早期発見をめざしてー　胃と腸　27(8)：983-984，1992.